

**ARTÍCULO CIENTÍFICO/ SCIENTIFIC PAPER**

Volumen 8. Número 2. Julio - Diciembre 2021

ISSN 1390-910X edición impresa

ISSN 2773-756X edición digital

Fecha recepción 01/noviembre/2021 - Fecha aprobación 20/diciembre/2021

## **NEUMOTÓRAX ESPONTÁNEO EN PACIENTE CON NEUMONÍA POR COVID19**

**(SPONTANEOUS PNEUMOTHORAX IN A PATIENT WITH COVID 19 PNEUMONIA)**

David Sebastián Portilla Cisneros<sup>1</sup>, Rodrigo Armando Gonzalez Salinas<sup>2</sup>, Melany Michelle Flores Cevallos<sup>3</sup>

<sup>1</sup>Médico Cirujano Universidad de las Américas, Médico residente del servicio de Emergencia Hospital San Luis de Otavalo, Otavalo, Código postal 100201, Ecuador, davidpor70@hotmail.com.

<sup>2</sup>Médico Universidad Estatal de Cuenca. Posgrado Medicina Interna Pontificia Universidad Católica del Ecuador. Médico Tratante del servicio de medicina Interna Hospital San Luis de Otavalo, Otavalo, Código postal 100201, Ecuador, rodrigo.gonzalez@hslo.gob.ec.

<sup>3</sup>Médico Cirujana Universidad Tecnológica Equinoccial. Médico residente del servicio de Pediatría Hospital San Luis Otavalo. Otavalo, Código postal 100201 Ecuador, tsfc\_95@live.com.

**Declaración de conflicto de intereses:** Los autores declaran no tener ningún conflicto de intereses.

DOI: <https://doi.org/10.53358/lauinvestiga.v8i2.611>

## RESUMEN:

La enfermedad por el nuevo coronavirus 2019-nCOV (COVID-19), se presenta con sintomatología variada desde infección de vía respiratoria alta hasta neumonía grave o síndrome respiratorio agudo severo. En este contexto existe complicaciones pulmonares poco frecuentes, como el neumotórax espontaneo, A continuación, se describe el caso clínico de un paciente con infección por COVID 19 y neumotórax. El periodo de hospitalización duro 10 días, presentando al cuarto día la complicación descrita y colocación de tubo torácico. El diagnostico conlleva la combinación clínica de signos y síntomas y métodos de imagen iniciales para la detección como radiografía de tórax y métodos confirmatorios como tomografía, en pacientes con neumotórax y COVID-19 el tratamiento se realiza utilizando aspiración y drenaje torácico dependiendo el porcentaje de compromiso pulmonar.

**Palabras clave:** Covid-19, Coronavirus, Síndrome respiratorio agudo grave de adulto por coronavirus-2, neumotórax espontáneo.

## ABSTRACT:

The disease caused by the new coronavirus 2019-nCOV (COVID-19), symptoms vary widely from upper respiratory tract infection to severe pneumonia or severe acute respiratory syndrome. In this context, there are rare pulmonary complications, such as spontaneous pneumothorax. The clinical case of a patient with COVID-19 infection and pneumothorax is described below. The hospitalization period lasted 10 days, presenting on the fourth day the described complication that required chest tube placement. The diagnosis involves clinical combination of signs and symptoms also initial imaging techniques for detection such as chest X ray and confirmatory techniques such as tomography. In patients with pneumothorax and COVID 19 the treatment is performed using aspiration and chest drainage depending on the percentage of lung compromise

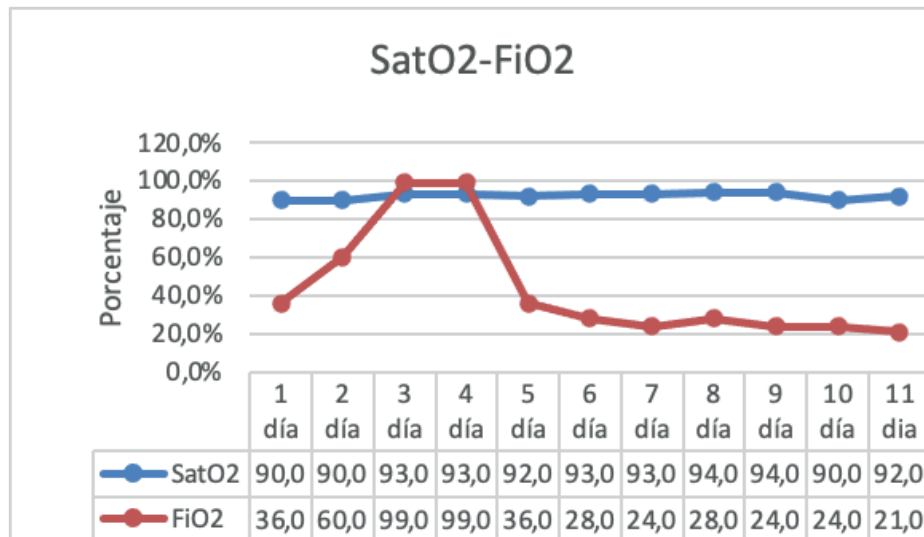
**Keywords:** thovid-19, Coronavirus, Severe acute respiratory syndrome in adults due to coronavirus-2, spontaneous pneumothorax.

## 1. INTRODUCCIÓN

A partir de diciembre del 2019 el mundo ha sufrido los efectos de la propagación del síndrome respiratorio agudo grave del adulto por coronavirus-2 (SARS-CoV-2), causando la primera pandemia del siglo XXI, la complicación más frecuente de pacientes que ingresan a unidad de cuidados intensivos es el síndrome de diestres respiratorio agudo sin embargo una complicación poco frecuente con incidencia 1-2% (6), pero con impacto en la evolución clínica del paciente es el neumotórax espontáneo, El objetivo del presente caso clínico es analizar una de las posibles complicaciones en pacientes con enfermedad por COVID-19, debido al aumento de la incidencia y tasa de mortalidad (33%)(1), los casos de neumotórax representan una gran relevancia. La aplicación de técnicas diagnósticas utilizadas en sala de emergencia como ultrasonido con hallazgos de ausencia de deslizamiento pulmonar y líneas B (2) y estudios tomográficos de tórax con presencia de neumatocele o bullas (3), permiten el tratamiento oportuno y eficaz del paciente. La terapéutica recomendada por el Colegio Americanos de Cirujanos de Tórax para la utilización de drenaje intercostal está basada en el porcentaje de neumotórax mayor al 20% (4), El pronóstico de los pacientes depende de la progresión de la afectación pulmonar subyacente. (5)

### Caso Clínico

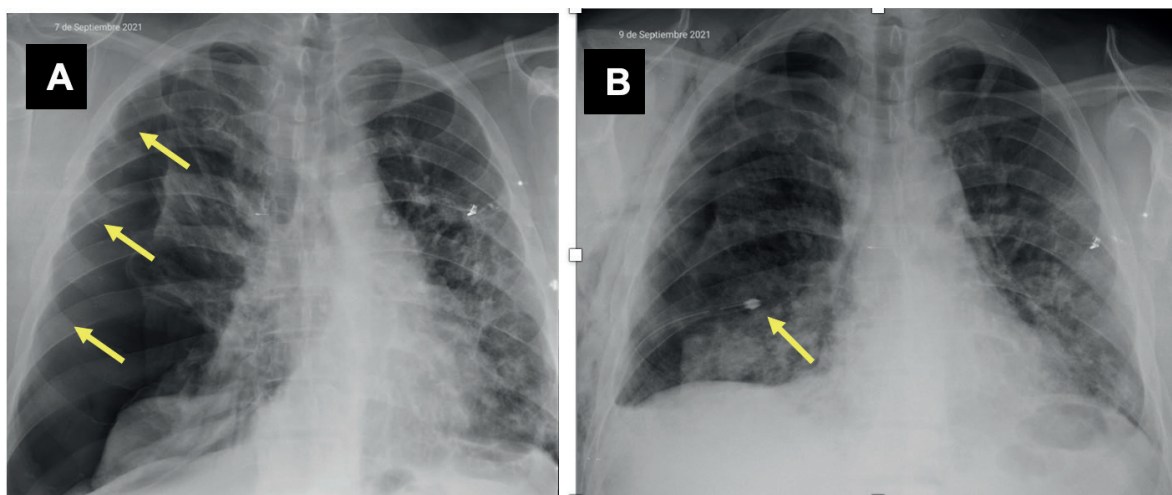
Paciente masculino de 53 años de edad, sin APP y APF de importancia, Hospitalizado por 4 días en HSVP por cuadro clínico compatible con infección por SARS-CoV-2 y síndrome de dificultad respiratoria aguda recibe alta médica el día 20-08-2020, con oxígeno domiciliario  $FiO_2$  28%  $SatO_2$   $\geq 90\%$ . Acude a HSLO 05-09-2020 con sintomatología de 3 días de evolución caracterizado por disnea de moderados esfuerzos, alza térmica no cuantificada, astenia y dolor en hemitórax derecho 6/10 en la escala de EVA, tipo opresivo acompañado de un episodio de hemoptisis. Examen físico, con signos vitales tensión arterial: 126/83 mmHg, frecuencia cardiaca: 120 por minuto, frecuencia respiratoria: 30 por minuto, temperatura:  $36^\circ C$   $SatO_2$ :78%  $FiO_2$ :21% y  $SatO_2$ : 90%  $FiO_2$ : 36%, Glasgow 15/15, afebril, hidratado con cianosis peri bucal Tórax: simétrico, expansible, tiraje costal, ruidos cardiacos rítmicos no soplos, murmullo vesicular conservado, crepitantes en base pulmonar derecha. Abdomen: Suave, depresible, no doloroso a la palpación, ruidos hidroaéreos presentes, sin signos de irritación peritoneal. Extremidades: se evidencia cianosis distal, pulsos distales presentes no edema.



**Figura 1.** Signos vitales SatO2 y FiO2 durante la hospitalización.

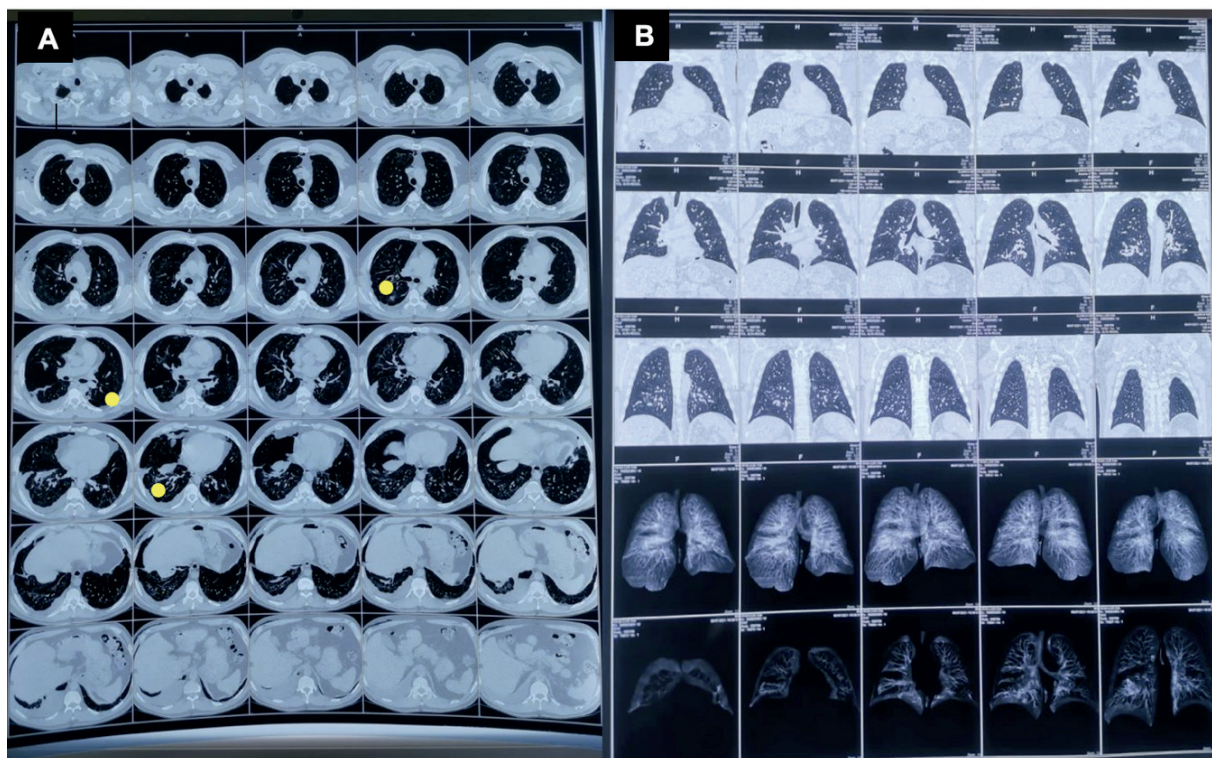
La biometría hemática mostro neutrofilia y linfopenia marcada, con elevación de reactantes de fase aguda, Dímero D por encima de valores referenciales. tiempos de coagulación inferiores, hiperglicemias. Prueba PCR-RT en muestra de hisopado nasofaríngeo fue positiva para SARS-CoV2.

En la radiografía de tórax se evidencia presencia de neumotórax derecho se extiende del vértice a base, derrame pleural bilateral. Los hallazgos de la Tomografía de tórax son presencia de bronquiectasias bilaterales con infiltrados subpleurales en vidrio esmerilado y empedrado de tipo reticulado fino y grueso con comportamiento multilobar engrosamiento peri bronquial y septos engrosados.



**Figura 2.** A. Radiografía simple de Tórax con neumotórax apico lateral se extiende hasta la base pulmonar derecha, con una línea pleural visceral blanca convexa. B. Imagen de radiografía simple de tórax se evidencia tubo torácico en 5to espacio intercostal.

En su evolución clínica el paciente ingresa con síndrome de distres respiratorio moderado, utilizando oxígeno de bajo flujo por cánula nasal  $FiO_2$ : 36%, alteración en la mecánica ventilatoria con uso de musculatura accesoria y taquicardia, 24 horas después el cuadro clínico se agudiza con aumento del aporte de oxígeno  $FiO_2$ : 60% por mascarilla simple y dolor tipo punzante en región costal derecha, aporte de oxígeno se incrementa 48 horas después  $FiO_2$ :99% con mascarilla reservorio, inicia episodios de tos con expectoración marrón que progresa a hemoptisis y murmullo vesicular disminuido. Cuarto día de hospitalización colocación de tubo torácico derecho por neumotórax espontaneo compromiso de aproximadamente el 50%, disminución del aporte de oxígeno a cánula nasal  $FiO_2$ : 28%, séptimo día de hospitalización enfisema subcutáneo masivo que compromete desde hemicara derecha hasta EIAS del mismo lado, días posteriores buen drenaje y fluctuación de la cavidad pleural disminución de aporte de oxígeno a cánula nasal  $FiO_2$ : 24% y destete progresivo de oxígeno. Neumotórax con reducción del compromiso 10%, reducción del enfisema y 12 horas sin aporte de oxígeno, día 15 de hospitalización se le proporciona alta médica. Paciente sin necesidad de utilización de oxígeno suplementario desde el día del alta médica, a nivel pulmonar disminución de murmullo vesicular no se evidencian ruidos sobreañadidos, sin presencia de disnea e incorporación a actividades de la vida diaria sin complicaciones.



**Figura 3.** A-B Tomografía de tórax se evidencia fibrosis pulmonar, neumopericardio, hidro pericardio, neumotórax con efisema subcutáneo, con expansión pulmonar derecha.

## 2. DISCUSIÓN

Se Neumotórax es la existencia de aire libre, entre la pleura parietal y visceral que cubre al pulmón. Se clasifica en primario y secundario. El primario la principal causa es la ruptura de bullas subpleurales el secundario es ocasionado por enfermedades pulmonares subyacentes. En pacientes con neumonía por COVID 19 está relacionado con la gravedad en las distintas fases de la enfermedad o barotrauma secundario a VMI. (1) (2) (3) (4)

En pacientes hospitalizados con infección por SARS-CoV-2 existe una incidencia de 1% para neumotórax espontáneo aumentando a 5.9% en pacientes críticamente enfermos. Caso único identificado y tratado en HSLO durante la pandemia y hasta la fecha de presentación de caso. (5)

Se especula que el neumotórax en COVID 19 es secundario a la adhesión celular de neumocitos tipos I y II, facilitando daño a la membrana alveolar, ruptura de los alvéolos y formación de lesiones pulmonares quísticas. Existe daño parenquimatoso isquémico, activación de fibroblastos, fibrosis pulmonar y tormenta de citocinas, todo lo cual puede derivar en la formación de exudado hacia los alvéolos y las vías aéreas pequeñas, causando obstrucción con un efecto de válvula y formando quistes.

La tos frecuente y el mayor esfuerzo respiratorio utilizado para compensar la discordancia ventilación/perfusión provocan la ruptura de los quistes localizados a predominio periférico hacia cavidad pleural provocando neumotórax. (6)

Con diagnósticos diferenciales que incluyen embolia pulmonar aguda, pleuritis, neumonía, isquemia, infarto de miocardio, pericarditis o dolor musculoesquelético. (7)

Se debe sospechar de neumotórax en pacientes que presentan disnea aguda y dolor pleurítico, al examen físico: hemotórax agrandado en el lado afectado, ruidos respiratorios disminuidos, ausencia de frémito táctil en el lado afectado, ruidos respiratorios disminuidos, percusión hiperresonante, con efisema subcutáneo. La evidencia de dificultad para respirar o uso de músculos accesorios sugiere un neumotórax considerable o un neumotórax en un paciente con una enfermedad pulmonar subyacente significativa. La desviación traqueal del lado afectado es un signo tardío de neumotórax a tensión. (8)

Hallazgos de laboratorio con leucocitosis leve sin desviación a la izquierda, gasometría arterial con acidosis respiratoria hipercapnia aguda.

Diagnóstico por imagen de elección es radiológico en pacientes estables las radiografías inspiratorias y espiratorias tienen la misma sensibilidad para detectar neumotórax, se establece demostrando una línea pleural visceral blanca en la radiografía de tórax. La línea pleural visceral define la interfaz entre el pulmón y el aire pleural. el tamaño del hemitórax ipsilateral puede estar aumentado, la mayoría de los neumotórax son unilaterales, pero pueden ser bilaterales (también conocidos como neumotórax espontáneos bilaterales simultáneos). (8)

La tomografía de tórax es la mejor modalidad para determinar la presencia, el tamaño y la ubicación del gas intrapleural. (8)

En pacientes inestables se debe realizar una ecografía pleural junto a la cama en posición supina o semisupina, la sonda se mantiene perpendicular a la superficie de la piel se examina a través de los espacios entre las costillas sobre la parte anterior del tórax; la presencia de deslizamiento pulmonar o pulso pulmonar es un hallazgo definitivo que excluye el neumotórax. (9)

El manejo se diferencia entre pacientes estables e inestables, y del tamaño de neumotórax. En pacientes estables y pequeño  $\leq 3$  cm en el vértice o  $\leq 2$  cm en el hilio, se mantiene en observación con o sin oxígeno suplementario y se da el alta médica.

En pacientes inestables y grande  $>3$  cm en el vértice o  $>2$  cm en el hilio, incluye: Aspiración con aguja o catéter, se coloca catéteres intrapleurales de pequeño calibre para el drenaje pleural con mayor tasa de fracaso. Toracotomía torácica muchos médicos eligen esta opción probablemente debido a la facilidad con la que se pueden colocar, la menor falla en comparación con la aspiración y la capacidad de usarlos para drenaje continuo usando un dispositivo de sello de agua. (que requiere ingreso hospitalario). Tras la inserción del tubo se comprueba posición y la marcha de la reexpansión pulmonar con una radiografía. Debe ser conectado a un sistema que impida la salida de aire, pero no su entrada, estos sistemas se dividen en dos bloques: pasivo (válvula de Heimlich) o activo (recolector de tres cámaras), el tubo nunca debe de ser pinzado. Criterios de retirada: • no hay oscilaciones de líquido • el drenaje es menor de 100 cc por día • no hay fuga aérea. Se pinza el tubo durante 24 horas y si no se ha reproducido el neumotórax se extrae el tubo. Para cerrar el orificio debe anudarse el punto que se dejó con este propósito (tubos de calibre convencional) o gasas. Luego del drenaje la posibilidad de recidiva es alta del 30%. (1) (7) (10)

En cuanto a los pronósticos generalizados de la enfermedad, se identifican por los casos de neumotórax espontáneos en pacientes con COVID-19 son considerados como factor de mal pronóstico. El diagnóstico y tratamiento temprano disminuyen la tasa de mortalidad en la mayoría de los casos. En lo que respecta a las secuelas de la enfermedad (Covid-19), la destrucción de grandes bronquios causada por la infección crónica produce bronquiectasia marcada a nivel pulmonar.

### 3. CONCLUSIONES Y RECOMENDACIONES

Todos los pacientes con neumotórax deben recibir reanimación con un enfoque en la estabilización de la vía respiratoria, así como oxígeno suplementario para tratar la hipoxemia y facilita la absorción de aire en el espacio pleural. El tratamiento adecuado del neumotórax depende de la evaluación clínica los pacientes con neumotórax y COVID-19 tienen una clínica de aparición brusca, con dolor torácico de características pleuríticas y sensación de dificultad respiratoria, el tamaño y la etiología del neumotórax por lo tanto el reconocimiento rápido y la terapia dirigida al neumotórax y su etiología son importantes para prevenir el deterioro.

El diagnóstico se hace, en la mayoría de los casos, con una radiografía de tórax, en pacientes estables, en pacientes inestables es necesaria realizar una ecografía pleural a pie de cama. La tomografía de tórax no se indica en forma sistemática para el diagnóstico, sirve para localizar la cámara pleural cuando el mismo es tabicado, ante la sospecha de otra patología causante del neumotórax, para el diagnóstico diferencial entre un neumotórax y una bulla gigante insuflada.

El manejo terapéutico del neumotórax en los pacientes con COVID-19 es similar al habitual, con la colocación de un drenaje torácico, que permite la adecuada reexpansión pulmonar y el cese de la pérdida aérea en 48-72 horas, aunque el neumotórax es una entidad infrecuente en los pacientes con COVID-19, debe incluirse entre las potenciales complicaciones asociadas a la neumonía, en especial en pacientes sin enfermedad pulmonar previa, tal como se evidenció en este caso.

El neumotorax espontáneo es poco común en la neumonía viral. Se ha informado en casos de neumonía por coronavirus asociada al síndrome respiratorio agudo severo. Aunque se desconoce el mecanismo exacto, es común el aumento de la presión alveolar y la lesión alveolar difusa en la neumonía grave por COVID-19, lo que puede hacer que los alvéolos sean más propensos a romperse, especialmente porque los pacientes suelen tener una tos pronunciada. Hasta la fecha, ha habido pocos informes sobre neumomediastino espontáneo por COVID-19 en el contexto de ventilación no mecánica, aunque algunos casos se han complicado con neumotórax.

#### 4. CONFLICTOS DE INTERESES

Los autores declaran no tener ningún conflicto de intereses.

#### BIBLIOGRAFÍA

1. Lee YG. UpToDate. [Online].; 2020 [cited 2022 Febrero 13. Available from: [www.uptodate.com/contents/pneumothorax-in-adults-epidmiology-and-etiology](http://www.uptodate.com/contents/pneumothorax-in-adults-epidmiology-and-etiology).
2. Steven A SJ. NEW ENGLAND JOURNAL OF MEDICINE. [Online].; 2000 [cited 2022 Febrero 13. Available from: [https://www.nejm.org/doi/10.1056/NEJM200003233421207?url\\_ver=Z39.88-2003&rfr\\_id=ori:rid:crossref.org&rfr\\_dat=cr\\_pub%20%20pubmed](https://www.nejm.org/doi/10.1056/NEJM200003233421207?url_ver=Z39.88-2003&rfr_id=ori:rid:crossref.org&rfr_dat=cr_pub%20%20pubmed).
3. M N. RESPIRATION. [Online].; 2008 [cited 2022 Febrero 13. Available from: <https://www.karger.com/Article/Pdf/135932>.
4. DR, LS, MS, Faris P BC. REVISION SISTEMATICA Presentacion clinica de pacientes con neumotorax a tension. ANNALS OF SURGERY. 2015 Junio; 261(1068-1078).
5. Vinuta.M , Rana.A. UpToDate. [Online].; 2020 [cited 2022 Febrero 13. Available from: <https://casereports.bmj.com/content/bmjcr/13/5/e236519.full.pdf>.
6. Redondo.S , Gomez.C , Junkins.S , Redondo.S. Revision Sistemática. [Online].; 2020 [cited 2022 Febrero 13.
7. YcGary.L. UpToDate. [Online].; 2021 [cited 2022 Febrero 13. Available from: [https://www.uptodate.com/contents/clinical-presentation-and-diagnosis-of-pneumothorax?search=neumotorax%20%20espontaneo&source=search\\_](https://www.uptodate.com/contents/clinical-presentation-and-diagnosis-of-pneumothorax?search=neumotorax%20%20espontaneo&source=search_)



result&selectedTitle=2~150&usage\_type=default&display\_rank=2.

8. YcGary.L. UpToDate Neumotorax en aDULTOS. [Online].; 2020 [cited 2022 Enero 26. Available from: [https://www.uptodate.com/contents/pneumothorax-in-adults-epidemiology-and-etiology?search=neumotorax%20%20espontaneo&source=search\\_result&selectedTitle=5~150&usage\\_type=default&display\\_rank=5](https://www.uptodate.com/contents/pneumothorax-in-adults-epidemiology-and-etiology?search=neumotorax%20%20espontaneo&source=search_result&selectedTitle=5~150&usage_type=default&display_rank=5).
9. Mayo.P. UpToDate ECOGRAFIA pleural a pie de cama: equipo , t
10. Kenneth.K , McRae.A. CochraneLibrary Ultrasonografia de tórax versus radiografía de tórax en pacientes en decúbito supino para el diagnóstico de neumotórax en pacientes traumatizados en el servicio de urgencias. [Online].; 2020 [cited 2022 Enero 26. Available from: <https://www.cochranelibrary.com/cdsr/doi/10.1002/14651858.CD013031.pub2/full>.